Aus der Medizinischen Klinik der Martin Luther-Universität
Halle-Wittenberg. Direktor: Prof. Dr. Brugsch.

Der Verlauf des Zwischenstückes in 2000 Elektrokardiogrammen

Inaugural-Dissertation

zur Erlangung der Doktorwürde
einer Hohen Medizinischen Fakultät
der Martin Luther-Universität Halle-Wittenberg

vorgelegt von

Kurt Hörhold

appr. Arzt aus Niemberg

Halle (Saale) 1935

Eduard Klinz Buchdruck-Werkstätten Halle (Saale), Dölauer Str. 14

Aus der Medizinischen Klinik der Martin Luther-Universität
Halle-Wittenberg. Direktor: Prof. Dr. Brugsch.

Der Verlauf des Zwischenstückes in 2000 Elektrokardiogrammen

Inaugural-Dissertation

zur Erlangung der Doktorwürde
einer Hohen Medizinischen Fakultät
der Martin Luther-Universität Halle-Wittenberg

vorgelegt von

Kurt Hőrhold
appr. Arzt aus Niemberg

Halle (Saale) 1935

Eduard Klinz Buchdruck-Werkstätten Halle (Saale), Dölauer Str. 14

Refererent: Prof. Dr. Brugsch
Korreferent: Prof. Dr. Grund

Das Elektrokardiogramm (Ekg) ist nicht nur wichtig für die Feststellung der Unregelmäßigkeiten des Herzens, sondern hat in den letzten Jahrzehnten wesentlich an Bedeutung gewonnen für die Beurteilung des Zustandes des Herzmuskels selbst. Hierfür ist das Ekg mit seinen mannigfaltigen Veränderungen der Nachschwankung und des Zwischenstückes neben Störungen der Reizbildung und Reizleitung als wichtiges Hilfsmittel anzusehen. Was verstehen wir unter dem Zwischenstück des Ekg? Das Zwischenstück des Ekg ist der Teil, der als sog. isoelektrische Linie zwischen die Anfangsschwankung QRS und die Nachschwankung T eingeschaltet ist. Der Verlauf in der 0-Linie ist darauf zurückzuführen, daß nach Aktivierung der gesamten Muskelmasse der Kammern der Erregungszustand eine kurze Zeitspanne in gleicher Höhe verharrt, so daß zwischen den Ableitungsstellen kein Potentialunterschied besteht. (Wenkebach und Winterberg.) Beim Vorhandensein eines Potentialunterschiedes zwischen den Abteilungsstellen, wie es beim Ueberwiegen einer Kammer der Fall ist, verläuft das Zwischenstück mehr oder weniger oberhalb oder unterhalb der isoelektrischen Linie.

Entsprechend der Definition des Zwischenstückes müßte es in der 0-Linie verlaufen. Wie steht es damit in Wirklichkeit? Wenn das Zwischenstück auch in einer großen Anzahl von Fällen in der 0-Linie verläuft, so gibt es doch zahlreiche Abweichungen. So setzt das Zwischenstück oberhalb oder unterhalb der isoelektrischen Linie an S an, geht in sie über oder verläuft oberhalb oder unterhalb von ihr. Immer jedoch sehen wir bei den oberhalb oder unterhalb der 0-Linie beginnenden Formen, das Bestreben in diese überzugehen oder sich ihr zu nähern. Die oberhalb der ie-Strecke ansetzenden Zwischenstücke nähern sich ihr mit nach unten konvexen Bogen, die unterhalb von ihr anfangenden mit nach oben konvexen Bogen.

Im folgenden gebe ich eine Uebersicht über die einzelnen Verlaufsformen des Zwischenstückes, die an Hand von 2000 Ekg der Hallischen Medizinischen Klinik festgestellt sind, und zwar wurden diese laufend untersucht, so daß neben Ekg krankhaft veränderter Herzen auch solche von Herzen, bei denen Herzmuskelerkrankungen nicht anzunehmen waren, vorhanden sind.

Die Aufnahme der Ekg erfolgte mit Hilfe des Edelmannschen Saitengalvanometers in drei Ableitungen gleichzeitig vermittels Nadelelektroden.

Der Verlauf der einzelnen Formen des Zwischenstückes.

1 a). Das Zwischenstück verläuft in der 0-Linie, indem es in derselben an S ansetzt und in eine positive, meist runde, mehr oder weniger hohe Nachschwankung übergeht.

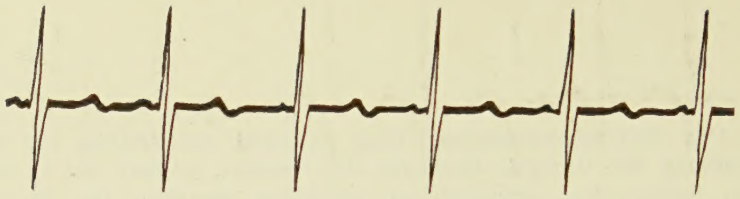

1 b). Die S-T-Strecke setzt in der 0-Linie an S an, verläuft in derselben und geht in eine meist flache, negative, zuweilen spitzwinklige Nachschwankung über.

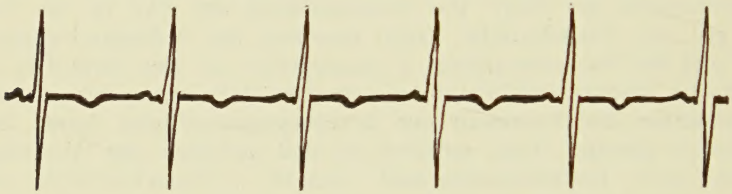

2). Das Zwischenstück setzt unterhalb der 0-Linie an S an, geht im flachen nach oben konvexen Bogen in diese über und steigt zu einer meist runden positiven Endschwankung an. Dabei ist wie bei allen unterhalb der 0-Linie abgehenden Formen der Anfang des S-T-Stückes von S nicht deutlich abzugrenzen.



3 a). Die S-T-Strecke setzt ziemlich weit unterhalb der 0-Linie an S an, steigt in einem steilen, schwach s-förmig gekrümmten Bogen zu einer meist hohen und spitzen Nachschwankung an.



3 b). Das Zwischenstück geht unterhalb der ie-Strecke ab, steigt in einem nach oben konvex verlaufenden mehr oder weniger steilen Bogen zu einer teils runden, teils mäßig spitzen Tzacke an.



3c). Das S-T-Stück geht mehr oder weniger tief unterhalb der 0-Linie ab, steigt in einer fast gerade verlaufenden, die 0-Linie schräg kreuzenden, sanft ansteigenden Linie zu einer positiven, meist runden Nachschwankung an.

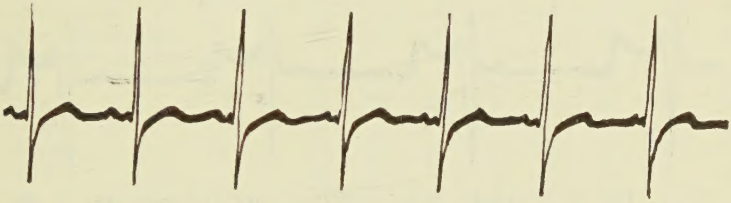

4). Das S-T-Stück setzt unterhalb der isoelektrischen Linie an S an, verläuft in einem nach oben konvexen Bogen, der die 0-Linie nicht erreicht und geht in eine negativ diphasische Nachschwankung über.

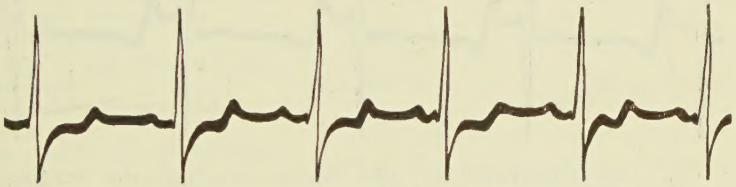

5). Das Zwischenstück beginnt mehr oder weniger oberhalb der ie-Strecke von S, geht in einem nach unten konvexen Bogen in die 0-Linie über und steigt zu einer runden, positiven, meist flachen Endschwankung an.



6). Die S-T-Strecke setzt oberhalb der ieL an S an, fällt zunächst steil nach unten ab, kreuzt in einer weniger steilen, fast gerade oder wenig s-förmig gekrümmt verlaufenden Linie die ie-Strecke und geht in eine meist spitzwinkliche, negative diphasische Nachschwankung über.



7 a). Das Zwischenstück setzt häufig oberhalb der 0-Linie an S an, verläuft mit nach unten konvexem Bogen oberhalb derselben und geht in ein meist rundes positives T über, das in derselben Höhe liegt wie der Abgang des S-T-Stückes oberhalb der 0-Linie von S. Der nach unten gerichtete konvexe Bogen ist dabei zuweilen sehr schwach ausgebildet, verläuft fast horizontal oberhalb der 0-Linie.



7 b). Die S-T-Strecke geht oberhalb der 0-Linie von S ab, geht mit nach unten konvexem Bogen, die ieL jedoch nicht erreichend, in eine meist runde, positive T-zacke über, die größer ist als dem Abgange des S-T-Stückes von S entspricht.



7 c). Das Zwischenstück geht wieder oberhalb der 0-Linie von S ab, verläuft mit nach unten konvexen Bogen oberhalb derselben und geht in eine runde, positive T-zacke über, die kleiner ist als dem Abgange des S-T-Stückes von S entspricht.

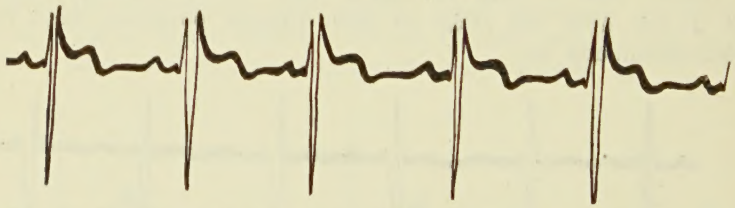

Coronarformen, wie sie nach Coronararterienverschluß mit entsprechenden Herzmuskelinfarkten von Parkinson und Bedford beschrieben wurden, sind unter den 2000 von mir untersuchten Elektrokardiogrammen nicht bemerkt worden. Wegen ihrer großen klinischen Bedeutung möchte ich später auf sie besonders eingehen.

Nachdem die einzelnen Formen des Zwischenstückes aufgeführt sind, soll die Häufigkeit der vorkommenden Formen in der Ableitung II bei verschiedenen Krankheitsgruppen geprüft werden. Dabei ist es wichtig, anzugeben, welcher Art das betreffende Ekg ist, ob es Normal-

form, Rechts- oder Linksform zeigt. Atypische Kammerteile (Rothberger) sind besonders betrachtet worden.

I. Normalform des Ekg.

An RS bis 0,10 Sekunden.

Krankheitsgruppen	1a	2	3a	3b	3c	5	7a	7b	7c
Ulkuskranke	18	19	7	—	3	8	1	3	—
Gesunde Menschen und solche mit gesundem Herzen	35	41	10	1	6	9	—	3	—
Nervenkrankheiten	21	14	4	—	3	4	3	4	—
Vergiftungen und Unfälle	16	29	5	—	3	10	4	7	2
Tumoren	13	8	4	—	—	3	1	—	—
Arthritis def.	11	10	4	—	—	7	3	3	1
Innersekretorische Störungen	8	9	1	—	1	7	—	1	—
Blutkrankheiten	2	5	1	—	2	1	—	1	—
Lungenerkrankungen	20	29	6	1	2	4	6	5	3
Erkrankungen des Urogenitalsystems	8	11	3	—	—	3	—	4	—
Basedow	37	38	25	9	9	19	2	3	1
Raynaud	—	2	—	—	—	—	—	—	—
Diphtherie	73	52	15	4	2	27	18	12	7
Scharlach	26	26	7	3	4	13	2	3	3
Typhus	12	8	1	2	—	3	—	—	—
Masern	2	3	1	—	1	—	1	1	—
Anginen	30	15	3	3	6	11	6	2	3
Dysenterie Paratyphus	5	3	4	1	1	2	—	2	—
Grippe	5	7	1	1	1	7	1	1	—
Lungenentzündungen	1	9	—	—	—	1	—	1	—
Sonst. Infektionskrankheiten	5	7	1	—	—	4	1	2	3
Akute Polyathritis rheumatica	—	2	—	—	—	1	—	—	—
Chronische Polyathritis rheumatica	8	21	5	1	3	6	1	—	1
Herzfehler auf rheumatischer Grundlage	30	23	14	—	1	13	1	4	1
Aortenfehler rheumatischen Ursprungs	1	3	2	—	—	1	—	—	1
Endocarditis und Endocarditis lenta	3	4	1	—	2	—	1	—	—
Atherosklerose	28	33	6	—	2	12	2	5	1
Hypertonien	10	11	4	—	3	1	—	2	—
Akute Nephritis	5	6	1	—	—	—	1	1	1
Chronische Nephritis	5	12	1	—	—	1	—	—	—
Nephrosklerose	2	4	—	—	—	1	—	—	—
Myodegeneratiocordis	4	9	1	—	—	1	—	—	—
Sonstige Herzerkrankungen	5	7	2	1	1	2	1	1	—
Lues	13	12	—	—	1	1	2	—	—
Pericarditis	1	3	1	—	—	1	—	—	—
	463	490	141	27	57	184	58	71	28

QRS über 0,10 Sekunden.

Krankheitsgruppen	1a	2	3a	3b	3c	5	7a	7b	7c
Totaler AV-Block rheumatische Myo- und Endocarditis	5	4	1	—	—	1	1	—	—
Pyelonephritische Schrumpfnieren	—	1	—	—	—	—	—	—	—
	5	5	1	—	—	1	1	—	—

Von allen Formen des Zwischenstückes ist bei der Normalform des Ekg die Form 2 die häufigste. Diese, die meist nur sehr wenig unterhalb der 0-Linie beginnt und dann in sie übergeht, ist wie die in der ieL beginnenden und verlaufenden S-T-Stücke, denen eine positive T-zacke nachfolgt, wohl als normal anzusehen. Wenn beide auch bei einer Reihe von Krankheitsgruppen vorhanden sind, die eine Beteiligung des Herzens und besonders auch des Herzmuskels nicht ohne weiteres ausschließen lassen, wie z. B. Infektionskrankheiten, Anämien, Basedow und die verschiedensten Herzerkrankungen selbst, so spricht andererseits das Vorkommen eben dieser Formen bei Erkrankungen ohne jede Mitbeteiligung des Herzens, wie z. B. bei gesunden Menschen, bei Ulkuskranken meist jüngeren Leuten zwischen 20 und 40 Jahren, bei Nervenkranken und bei zahlreichen anderen im Vordergrunde der Krankheit stehenden Organerkrankungen dafür, sie als normal anzusehen. Eine andere in die ie-Strecke übergehende Form des Zwischenstückes, die wenig oberhalb der 0-Linie beginnt, und die nur halb so stark wie je eine der Formen 1 a und 2 vertreten ist, tritt uns in der Form 5 entgegen. Diese Form ist wie die Formen 1 a und 2 auf die einzelnen Krankheitsgruppen ziemlich gleichmäßig verteilt und findet sich sowohl bei Herzen mit und ohne anzunehmende Veränderung des Herzmuskels. Dasselbe ist eigentlich für alle bei der Normalform des Ekg vorkommenden S-T-Stücke zu sagen, sei es, daß sie oberhalb oder unterhalb der ieL beginnen, in sie übergehen, sie kreuzen oder teilweise oberhalb von ihr verlaufen. Von den übrigen Verlaufsformen des Zwischenstückes ist die Form 3 a ungefähr $^1/_4$ mal so stark vertreten wie eine der Formen 2 und 1 a. Ich möchte hier gleich bemerken, daß die unterhalb der 0-Linie beginnenden Zwischenstücke, die dieselbe kreuzen oder in sie übergehen, bei der Normalform des Ekg ungefähr doppelt so stark sind als die oberhalb der ie-Strecke beginnenden in diese übergehenden oder oberhalb derselben verlaufenden Zwischenstücke. Die Form 3 a war besonders häufig bei Basedow bei einer Pulszahl von 100—110. Von den übrigen unterhalb der ieL abgehenden Formen ist die Form 3 c nicht ganz halb so stark an Zahl wie die Form 3 a, während die Form 3 b noch seltener ist. Die oberhalb der 0-Linie an S ansetzenden und verlaufenden Formen des Zwischenstückes sind an Zahl wesentlich geringer als die übrigen Formen, sie sind aber im allgemeinen ziemlich gleichmäßig verteilt. Am häufigsten ist die Form 7 b, dann folgt 7 a und ganz schwach ist die Form 7 c. Wie aus der Tabelle ersichtlich ist, sind bei der Normalform des Ekg alle auf Grund der von mir untersuchten 2000 Ekg aufgestellten Verlaufsformen des Zwischenstückes gesehen worden, mit Ausnahme der Formen mit negativer Endschwankung. Diese sind bei der Normalform des Ekg mit Absicht ausgeschlossen worden, da eine negative Endschwankung noch mehr als eine positive schwache oder fehlende als Zeichen von Herzmuskelerkrankung zu gelten hat. In unseren Fällen ist zwar bei den einzelnen Erkrankungen eine Herzmuskelbeteiligung nicht ohne weiteres abzulehnen, andererseits sind solche aber auch nicht als sicher anzunehmen.

Wichtig erscheint es mir, daß dieselben Formen des Zwischenstückes auch bei völlig gesunden Menschen oder bei solchen vorkommen, bei denen eine Erkrankung des Herzmuskels nicht anzunehmen ist. Auf Grund dieser Befunde spreche ich trotz der allerdings zahlreichen zweifelhaften Fälle alle diese hier gefundenen Formen als normal an, soweit nicht Befunde bei den anderen Ekg-Typen dagegen sprechen. Die Fälle der Normalform des Ekg mit verbreiterter Anfangsschwankung QRS sind zur Beurteilung des Vorkommens der einzelnen Formen des Zwischenstückes kaum zu verwerten, da es sich um Fälle handelt, bei denen von ein und demselben Patienten mehrere Ekg hintereinander aufgenommen worden sind. Klinisch handelt es sich um einen totalen Av-Block bei rheumatischer Myo- und Endocarditis sowie um eine Urämie bei hydronephrotischen Schrumpfnieren. Die Verbreiterung der QRS-Gruppe betrug 0,11 0,12 Sekunden. In der Ableitung II waren folgende Formen des Zwischenstückes zu finden: 1 a, 2, 3 a, 5 und 7 a. Diese sind Formen, die als normal anzusehen sind, und es muß auch hier betont werden, daß sich diese normalen Zwischenstücke auch bei krankhaften Herzmuskelstörungen finden können.

Linksformen des Ekg.
An RS bis 0,10 Sekunden.

Krankheitsgruppen	Gleichsinnige Formen					Gegensinnige Formen				
	5	6	7a	7b	7c	5	6	7a	7b	7c
Ulkuskranke	—	—	—	1	2	—	—	—	2	1
Gesunde Menschen und solche mit gesundem Herzen	2	—	—	3	1	—	—	—	1	—
Nervenkrankheiten	3	1	1	1	2	—	—	—	1	—
Vergiftungen und Unfälle	—	—	—	—	2	1	—	—	—	—
Tumoren	1	—	1	1	1	—	—	—	—	—
Arthritis def.	—	—	—	—	2	1	—	1	—	—
Innersekretorische Störungen	—	—	—	—	1	1	—	—	—	—
Blutkrankheiten	—	1	—	—	—	—	—	—	—	—
Lungenerkrankungen	1	—	2	1	10	—	—	1	1	—
Erkrankungen des Urogenitalsystems	2	—	1	2	1	—	—	—	—	—
Basedow	2	1	1	—	3	4	1	—	—	2
Diphterie	7	11	2	2	14	3	2	—	1	4
Scharlach	2	—	—	—	4	1	—	—	—	—
Typhus	—	—	—	—	1	—	—	—	1	—
Masern	—	—	—	3	2	—	—	—	—	—
Anginen	2	—	2	2	2	—	—	—	2	2
Dysenterie, Parathypus	—	—	1	2	—	—	—	—	—	—
Grippe	—	—	1	1	2	—	—	—	1	—
Encephalitis	—	—	1	1	—	—	—	—	—	—
Lungenentzündungen	—	—	1	1	3	—	—	—	—	—
Akuter Gelenkrheumatismus	—	—	—	—	1	—	—	1	—	—
Chronischer Gelenkrheumatismus	—	1	—	—	—	—	—	—	1	—
Mitralfehler	11	21	—	1	7	1	1	—	—	1
Mitral- und Aortenfehler	4	3	—	—	5	2	—	—	—	2

Aortenfehler rheumatischer Ätiologie	—	—	—	—	5	—	—	1	—	2
Atherosklerose	8	6	3	1	8	5	1	4	1	4
Hypertonien	2	—	—	—	2	3	—	—	—	2
Akute Nephritis	—	—	—	1	—	—	—	—	—	—
Chronische Nephritis	—	1	—	—	3	1	1	—	—	3
Nephrosklerose	1	2	—	—	8	1	2	—	—	2
Myodegeneratio	5	4	—	—	4	2	2	—	—	1
Herzbeschwerden nach Brandwunden	1	—	—	—	1	—	—	—	—	—
Lues	—	—	—	—	1	—	—	—	—	—
Pericarditis	—	—	—	—	—	1	—	—	—	—
Myokardschwiele	—	—	—	—	1	—	—	—	—	—
	54	52	17	24	99	27	10	8	12	26

QRS über 0,10 Sekunden.

a) Gleichsinnige Linksformen.

Krankheitsgruppen	5	6	7a	7b	7c
Lues	—	2	—	—	3
Aortenfehler rheumatischer Ätiologie	1	—	—	—	—
Myodegeneratio cordis	—	2	—	—	—
Schwieliger Myo- und Endocarditis	—	—	—	—	1
	1	4	—	—	4

b) Gegensinnige Linksformen = rechtsseitiger Schenkelblock.

Krankheitsgruppen	5	6	7a	7b	7c
Aortenfehler rheumatischer Ätiologie	—	—	—	—	2
Lues	—	6	—	—	—
	—	6	—	—	2

Bei der Linksform des Ekg kommt es infolge Ueberwiegens der linken Kammer im Ekg zu einem abnormen Verlauf des Zwischenstückes. Allerdings muß, wie Master und Markel und Pardee betont haben, die Hypertrophie eines Herzteiles nicht immer im Ekg zum Ausdruck kommen. Umgekehrt kann sich nach de Meyer und de Ruyter ein Ekg mit deutlicher Linksform auch bei Herzen ohne Linkshypertrophie finden. Wie ist nun der Verlauf des Zwischenstückes in den drei Ableitungen beim typischen Ekg der Linksform? In Abl. I geht das S-T-Stück unterhalb der ieL von S ab, geht in sie über, kreuzt sie oder verläuft unterhalb von ihr. Das Zwischenstück zeigt also eine der Formen 2, 3a bis 3c oder 4. In Abl. III verläuft das Zwischenstück entgegengesetzt zur Abl. I. Es setzt oberhalb der 0-Linie an S an, geht in sie über, bleibt oberhalb derselben oder kann sie kreuzen. Das Zwischenstück weist dabei folgende Formen auf: 5, 6, 7a c. Die Abl. II paßt sich dabei meist der Ableitung III an, seltener der Abl. I oder nimmt, was ja oft geschieht, eine Mittelstellung ein. Die eben beschriebene Art des LinksEkg mit entgegengesetztem Verlauf nicht nur des Zwischenstückes sondern des ganzen Kammerteiles in der Abl. I und III wird als die gegen-

sinnige Form bezeichnet, während die gleichsinnige Form gleichmäßig nach unten gerichtete Kammerteile und gleichen Verlauf des Zwischenstückes in den drei Ableitungen zeigt, derart, daß das S-T-Stück oberhalb der 0-Linie an S ansetzt und Formen wie 5, 6, 7 a—c aufweist. In den 2000 von mir untersuchten Fällen waren beim gleich- und gegensinnigen Linkstyp des Ekg folgende Formen vorhanden: 5, 6, 7 a—c. Dabei war die Form 7 c am häufigsten nachzuweisen bei dem gleichsinnigen Typ des LinksEkg und zwar besonders zahlreich bei Lungenerkrangungen, bei Diphtherie und den rheumatischen Erkrankungen des Herzens, seltener war ihr Vorkommen bei Atherosklerose. Geringer an Zahl ist die Form 7 c bei der gegensinnigen Linksform, wenig vermehrt bei Diphtherie und Atherosklerose. An zahlenmäßiger Stärke folgt dann die Form 5, die sogar bei der gegensinnigen Linksform am häufigsten ist und in wenig vermehrter Zahl hier beim Basedow, bei Atherosklerose und Hypertonien nachweisbar ist. Beim gleichsinnigen Linkstyp ist sie verhältnismäßig oft bei den rheumatischen Erkrankungen des Herzens und bei Atherosklerose zu beobachten gewesen, seltener bei Diphtherie und Myodegeneratio cordis. Der Form 6 ist besondere Bedeutung beizumessen, da sie die oberhalb der 0-Linie abgehende, diese kreuzende, in eine negative Endschwankung übergehende Form des Zwischenstückes darstellt. In der Literatur ist bei zahlreichen Infektionskrankheiten, bei Basedow, Lues, Anämien, sowie bei den rheumatischen und atherosklerotischen Erkrankungen des Herzens eine negative Nachschwankung beschrieben und diese als Zeichen von Myokarderkrankung angesehen worden (Willius, Wilson und Herrmann). In dieser Hinsicht ist auch die Form 6 zu werten. Diese wurde beim gleichsinnigen Linkstyp des Ekg in vermehrter Zahl bei den Herzfehlern rheumatischer Aetiologie, seltener bei Diphtherie und Atherosklerose gefunden. Bei der gegensinnigen Linksform im Ekg war sie auf die einzelnen Krankheitsgruppen ziemlich gleichmäßig verteilt. Hochrein hat gerade das Auftreten rheumatischer Myo- und Pericarditis beim akuten Gelenkrheumatismus häufig bemerkt. Aehnlich wird es bei chronisch rezidivierenden Gelenkrheumatismus sein. Die bei beiden Gruppen der Linksform des Ekg fast gleichmäßig vertretene Form 7 b ist wie die Form 7 a wesentlich geringer an Zahl und ist auf die einzelnen Krankheitsgruppen ziemlich gleichmäßig verteilt.

Sehr deutlich ist der Gegensatz im Verlaufe des Zwischenstückes in Abl. I und III bei ventrikulären Extrasystolen vom Linkstyp ausgebildet. Das Zwischenstück der Abl. I verläuft dabei tief unterhalb der 0-Linie entsprechend der Form 4, die S-T-Stücke in Abl. II und III verlaufen hoch über ihr, wie dies in den Formen 7 a bis 7 c zum Ausdruck kommt. Aehnlich wie bei den Extrasystolen beim Linkstyp ist das Verhalten des Zwischenstückes beim rechtsseitigen Schenkelblock. Für den rechtsseitigen Schenkelblock ist charakteristisch neben Verbreiterung der Anfangsschwankung QRS sowie Spaltungen und Knotungen der Zacken dieser Gruppe ein diphasischer Kammerteil, indem Anfangs- und Nachschwankung in den einzelnen Ableitungen entgegengesetzt gerichtet sind, auch die Zwischen-

stücke der Abl. I und III kennzeichnen sich durch entgegengesetztes Verhalten im Verlaufe.

Ein oberhalb der ieL beginnendes und teilweise verlaufendes Zwischenstück in der Abl. II und III ist beim Linkstyp des Ekg nach dem eben Gesagten als Zeichen von Linksüberwiegen aufzufassen. Dasselbe gilt für unterhalb der 0-Linie beginnende, dieselbe kreuzende und in eine positive Nachschwankung übergehende oder unterhalb der 0-Linie verlaufende S-T-Stücke in der Abl. I. Besondere Aufmerksamkeit möchte ich den Formen 5 und 7 c widmen. Beide sind S-T-Stücke mit positiven, aber zuweilen etwas flachen T-Zacken. Master hat eine flache positive T-Zacke als Zeichen einer Myocardschädigung aufgefaßt und sie bei Bronchitis, Pneumonie, Basedow, Lues und Coronarsklerose gefunden, ausgeschlossen hat er dabei mit Digitalis behandelte Fälle. Die Formen 5 und 7 c finden sich in unseren Fällen häufig bei Lungenerkrankung, bei Diphtherie, bei rheumatischen und atherosklerotischen Herzerkrankungen, Erkrankungen, bei denen eine Herzmuskelbeteiligung wie auch teilweise die Verbreiterung der Anfangsschwankung QRS zeigt, häufig ist. So fand sich die Form 7 c bei rechtsseitigem Schenkelblock sowie auch bei der gleichsinnigen Form des Linksekg mit Verbreiterung der Anfangsschwankung. Ein großer Teil der Fälle, in denen die Form 5 und 7 c gefunden wurde, war mit Digitalis behandelt worden, es waren aber auch diese Formen mit flacher positiver T-Zacke ohne Digitalisbehandlung nachzuweisen. Nun war die Form 5 und auch die Form 7 c auch bei der Normalform des Ekg vorhanden, 7 c war ziemlich selten, 5 dagegen häufig, ohne daß Herzmuskelveränderungen als sicher anzunehmen waren. Die Formen 5 und 7 c können also bei gesunden als auch häufig bei krankhaft verändertem Herzmuskel sichtbar sein. Letzteres gilt vor allen Dingen für die Form 7 c. Wie verhält es sich nun mit den Formen 4 und 6 bei der Linksform des Ekg? Barnes und Whitten haben bei einseitiger Ueberbeanspruchung des linken Ventrikels in Ableitung I oder I und II eine Negativität der Nachschwankung bemerkt, ebenso Master in Abl. I. Nach Castex sind bei negativem T in Abl. I oder I und II beim typischen Links-Ekg Myocardveränderungen anzunehmen, andererseits hat Master bei Linksüberwiegen in jedem Falle eine negative T-Zacke gefunden in Abl. I. Von den Formen des Zwischenstückes haben wir in Abl. I die Form 4 bei ventrikulären Extrasystolen vom Linkstyp, beim rechtsseitigen Schenkelblock und auch sonst häufig bei Linksüberwiegen im Ekg bemerkt. Oft waren bei diesen Formen des Zwischenstückes in Abl. I wie schon das Vorkommen bei Schenkelblock beweist, schwere Herzmuskelstörungen vorhanden. Daher ist es sehr schwer zu entscheiden, ob die Form 4 in Abl. I als Zeichen von Myocardaffektionen oder einfach als Zeichen von Linksüberwiegen zu werten ist. Das wiederholte Vorkommen dieser Form in Abl. I bei zahlreichen Fällen von Links-Ekg spricht dafür, sie als Ausdruck des Linksüberwiegens anzusehen. Die Form 4 in Abl. I allein genügt nicht, die Diagnose Herzmuskelerkrankung zu stellen, wenn nicht andere Veränderungen im Ekg dafür sprechen, wie z. B. die Form 6 in Abl. II und III.

Das oftmalige Auffinden der Form 6 bei rheumatischen und atherosklerotischen Herzerkrankungen, bei Infektionskrankheiten, besonders bei der Diphtherie, läßt erkennen, daß diese Form bei Herzmuskelaffektionen häufig ist, wenn sie auch allerdings sehr vereinzelt bei Fällen vorkommen, in denen solche eher auszuschließen als anzunehmen sind. Bei Querlagerung des Herzens besagt die Form 6 in der Abl. III nichts in Bezug auf den Zustand des Herzmuskels, sondern sie ist nur als Merkmal bei Querlage zu deuten. Auch das Auffinden der Form 6 in der Abl. I bei der gleichsinnigen Linksform ist nicht ohne weiteres als Zeichen einer Erkrankung des Herzmuskels anzusehen, während das Vorkommen der Form 6 in zwei oder in allen drei Ableitungen ohne weiteres dafür spricht. Häufig war die Form 6 beim rechtsseitigen Schenkelblock sowie bei der gleichsinnigen Linksform mit verbreiterter Anfangsschwankung zu finden. Bei der gleichsinnigen Linksform fand sich außer den Formen 7 c und 6 einmal die Form 5, beim rechtsseitigen Schenkelblock waren nur die Formen 6 und 7 c zu beobachten.

Rechtsform des Ekg.
An RS bis 0,10 Sekunden.

Krankheitsgruppen	2	3a	3b	3c	4
Ulkuskranke	—	1	—	—	—
Tumoren	1	—	—	—	—
Innersekretorische Störungen	1	—	—	—	—
Basedow	1	1	2	—	—
Diphtherie	3	2	—	—	—
Scharlach	2	2	—	—	1
Typhus	1	—	—	—	—
Angina	—	—	—	—	1
Poliomyolitis acuta ant.	—	1	—	—	—
Mitrialfehler	1	1	—	—	1
Endocarditis lenta	—	—	—	—	3
	10	8	2	—	6

Bei der Rechtsform des Ekg liegen die Verhältnisse gerade umgekehrt wie bei der Linksform. Auch hier ist ein Gegensatz der Kammerteile deutlich ausgeprägt. Auf eine negative Anfangsschwankung folgt ein oberhalb der ieL abgehendes und teilweise verlaufendes Zwischenstück in der Ableitung I, es ist also eine der Formen 5, 6 oder 7 a—c sichtbar. In Abl. II und III folgt auf eine positive Anfangsschwankung ein unterhalb derselben verlaufendes S-T-Stück. Es sind also Formen wie 2, 3 a—c und 4 zu sehen. Beim seltenen Rechtsüberwiegen haben wir in Abl. II die Formen 2 am häufigsten, dann 3 a und 4 zu sehen. Beim seltenen Rechtsüberwiegen haben wir in Abl. II die Formen 2 am häufigsten, dann 3 a und 4 und ganz selten die Form 3 b gefunden. Sehr typisch ist der Gegensatz im Verlaufe des Zwischenstücks wieder bei den Extrasystolen vom Rechtstyp sowie beim sehr seltenen linksseitigen Schenkelblock. Die Formen 2, 3 a—c sind also beim Rechtstyp des Ekg als Zeichen des Rechtsüberwiegens aufzu-

fassen, ebenso die Form 4, die sich je einmal bei Scharlach und Angina und wenig vermehrt bei den rheumatischen Erkrankungen des Herzens findet, also auch in Fällen, in denen eine Herzmuskelbeteiligung nicht selten ist. Aber auch die Formen 2 und 3 a, die wohl als normal anzusehen sind, finden sich hier bei denselben Erkrankungen. In den Abl. II und III ist die Form 4 auch hier wohl weniger als Zeichen von Myocardaffektionen anzusehen, sondern eher als Zeichen des Rechtsüberwiegens. Auch zwischen Rechtsüberwiegen im Ekg und einer gesteigerten Arbeit des rechten Herzens bestehen keine Beziehungen. Eine Hypertrophie der rechten Kammer muß nicht immer im Ekg zum Ausdruck kommen, ebenso wie ein Rechtsüberwiegen im Ekg nicht immer auf eine Hypertrophie der rechten Kammer zurückzuführen ist (de Meyer und de Ruyter).

Ast-Schenkelblock.

Krankheitsgruppen	2	7a	7b	7c	4
Mitralstenose und -insuf.	—	1	1	3	—
Dekomp. Hypertonie	1	—	—	—	4
	1	1	1	3	4

Bei den Ast-Schenkelblöcken finden wir, wie aus der dazugehörigen Tabelle ersichtlich ist, die Formen 2, 7 a—c und 4. Bei der Form 4 ist in Abl. I ebenfalls die Form 4 in Abl. III die Form 6 zu beobachten.

Normalform des Ekg. mit negativer Endschwankung.
An RS bis 0,10 Sekunden.

Krankheitsgruppen	1b	4	6
Ulkuskranke	—	1	—
Innersekretorische Störungen	—	1	—
Blutkrankheiten	1	—	—
Lungenerkrankungen	—	—	2
Basedow	1	2	1
Diphtherie	—	6	3
Scharlach	—	1	—
Typhus	—	1	1
Grippe	1	2	1
Sonstige Infektionskrankheiten	—	1	—
Mitralfehler	2	6	1
Mitral- und Aortenfehler	—	10	1
Aortenfehler rheumatischer Ätiologie	—	2	—
Ennocarditis	—	1	—
Atherosklerose	—	5	2
Hypertonie	3	1	—
Nephrosklerose	1	2	—
Myodegeneratio cordis	1	1	1
sonstige Herzerkrankungen	1	2	2
Lues	1	—	1
Pericarditis	—	1	—
	12	46	16

Als besondere Gruppe habe ich alle die Ekg zusammengefaßt, die Normalform zeigen, bei denen aber eine negative Nachschwankung,

die in der Literatur als Zeichen einer Myocarderkrankung angesehen wird, mich dazu bewog, diese Formen besonders zu betrachten. Das Zwischenstück kann dabei oberhalb oder unterhalb oder in der 0-Linie beginnen. Die unterhalb der 0-Linie an S ansetzenden, mehr oder weniger tief unterhalb derselben verlaufenden S-T-Strecken sind im Verhältnis zu den Formen 1a und 2 ziemlich selten vertreten. Besonders häufig war ihr Vorkommen bei Mitralfehlern, sowie bei kombinierten Mitral-Aortenvitien. Während außer den in der isoelektrischen Strecke verlaufenden Formen der Verlauf der übrigen Zwischenstücke in der Literatur so gut wie nicht erwähnt ist, wird über einen Verlauf von S-T entsprechend der Form 4 häufiger berichtet. Geraudel hat z. B. bei einem $10\frac{1}{2}$ Jahre alten an Typhus erkrankten Knaben am 19. Krankheitstage ein Negativwerden des S-T-Stückes neben anderen Veränderungen wahrgenommen und dies als Zeichen einer Myocardschädigung angesehen. Auch unser Material wies bei einem 21jährigen jungen Manne, bei einem tödlich endigenden Typhusfalle in einem 12 Tage vor dem Tode aufgenommenen Ekg in den 3 Abteilungen die Form 4 auf. Der Tod erfolgte in der vierten Krankheitswoche. Auch bei Scharlach, Grippe und Diphtherie fanden wir die Form 4 mehr oder weniger gut ausgeprägt. Dieselbe Form haben Parade und Stepp bei Pneumonien und nach Schilddrüsenresektion bei Basedow infolge Athyreose bemerkt, besonders bringen sie bei Hypertentionen und chronischer Nephritis Abbildungen von Ekg, die in Abl. I oder I und II Formen des Zwischenstückes erkennen lassen, die der Form 4 gleichen. Becher hat bei Urämie neben Fehlen und Negativwerden der T-Zacke abnorme Lage des S-T-Stückes unterhalb der 0-Linie in mehreren Ableitungen gesehen. Unter unseren Fällen von Urämie war in einem 1 Tag vor dem Tode aufgenommenen Ekg die Form 4 angedeutet, indem das Zwischenstück wenig unterhalb der ieL an S ansetzte, wenig unterhalb von ihr verlief und in eine negativ diphasische T-Zacke überging. Dasselbe Verhalten in Abl. III. In einem am Todestage aufgenommenen Ekg war in Abl. III die Form 4 deutlicher ausgeprägt, während in Abl. II ein in der 0-Linie verlaufendes Zwischenstück mit nachfolgender positiver flacher Endschwankung zu verzeichnen war. Bei Hypertonien, Atherosklerose und Schrumpfnieren fanden wir die Form 4 des Zwischenstückes in ziemlich geringer Zahl, bei Basedow 2 mal, während bei Pneumonien der Befund negativ war. Beim akuten Gelenkrheumatismus, der häufig mit rheumatischer Myo- und Pericarditis einherzugehen pflegt, hat Hochrein Formen der S-T-Strecke angeführt, die denen der Form 4 ähneln. Auch Bain und Hamilton fiel beim Gelenkrheumatismus in 3 von 50 Fällen bei 4 bis 13 Jahre alten Kindern tieferer Stand des S-T-Stückes auf. Auch in unseren Fällen trat die Form 4 bei den rheumatischen Herzerkrankungen in deutlich vermehrter Form auf. Frey stellte nach intravenöser Injektion von Kaliumchlorid an Tieren Abstumpfen und Herabrücken von S-T unter die 0-Linie fest. Gleiche Veränderungen bemerkte er bei Atherosklerose des Herzens und bei Paratyphus. Weber und Büchner beschrieben tiefe Depression des Zwi-

schenstückes bei Infarktschwielen und multiplen kleinen Schwielen im Herzmuskel.

Geeignet scheint es mir an dieser Stelle auf die durch Digitalis hervorgerufenen Veränderungen des Zwischenstückes einzugehen. Parkinson und Bedford fanden nach Digitalisierung Depression von S-T, und zwar in allen Ableitungen gleichgerichtet, ebenso Herles. Nach letzterem beginnt das S-T-Stück in der Horizontalen und verläuft schräg nach abwärts. Es scheint also etwas mehr der Form 1 b zu ähneln. R. Fischer dagegen sah bei Behandlung akuter Myocarditiden, die gegen Digitalis sehr empfindlich sind, ein nach oben gewölbtes S-T 1 und ein nach unten gesenktes S-T 2 und 3. Ich möchte hier das Verhalten des Zwischenstückes in einem Falle von Ueberdigidalisierung anführen. Der Patient ist ein 54 Jahre alter Mann mit Aorteninsuffizienz. Vor der Digitalisierung in Abl. II in zwei verschiedenen Ekg die Form 3 a und 2 des S-T-Stückes. Während der Digitalisierung trat in Abl. II die Form 1 a mit nachfolgender flacher positiver T-Zacke auf und nach der Ueberdigitalisierung war in allen drei Ableitungen die Form 4 vorhanden. Im allgemeinen sind nach Blumenfeldt und Strauß sowie nach Grünbaum Veränderungen des Ekg insbesondere der T-Zäcke und damit des S-T-Stückes auf große Einzeldosen, wie dies in Amerika üblich ist, zurückzuführen, oder wie in unserem Falle auf Ueberdigitalisierung.

Die Form 1 b findet sich vereinzelt bei Infektionskrankheiten, bei Basedow, häufiger bei Herzerkrankungen, besonders bei Hypertonien und Mitralfehlern, also in Fällen, in denen Herzmuskelerkrankungen wohl anzunehmen sind. Sie ist daher wie die Form 6, soweit sie in mehreren Ableitungen vorkommt, als Zeichen irgendwelcher Herzmuskelschädigungen aufzufassen. Die Form 6 hat auf die Gesamtheit der Normalformen bezogen, die Stärke von 1 %, ist also sehr schwach an Zahl. Dabei findet sie sich fast nur bei Herzen, bei denen Herzmuskelveränderungen eher anzunehmen als auszuschließen sind. Bei den mit einer Verbreiterung der Anfangsschwankung einhergehenden Normalformen des Ekg fand sich bei einem Aortenfehler auf rheumatischer Grundlage in 6 hintereinander aufgenommenen Ekg die Form 6 und einmal zu Anfang die Form 3 b.

Normalform des Ekg bei negativer Nachschwankung und verbreiterter Anfangsschwankung.

Krankheitsgruppe	3b	4
Aortenfehler rheumatischen Ursprungs	1	6

Von den 2000 von mir untersuchten Ekg waren Coronarformen nicht zu finden. Wegen der großen praktischen Bedeutung dieser Formen ist es nötig, hier auf sie dennoch einzugehen und eine kurze Uebersicht der darüber bestehenden Literatur zu geben. Parkinson und Bedford sowie auch Smith haben bei akuten Coronararterienverschluß mit nachfolgender Ischiämie und Nekrose des betreffenden, von diesem Gefäße versorgten Herzmuskelbezirkes ein weit ober-

halb der ieL vom absteigenden Schenkel der R-Zacke abgehendes, in ein nach oben konvexes, kuppelförmiges T übergehendes R-T-Stück gefunden. R und T verschmelzen dabei zu einer monophasischen Kurve. Dieses oberhalb der 0-Linie verlaufende Zwischenstück, das nach oben konvex gekrümmt ist, hat mit unserem konvex nach unten gekrümmten oberhalb der O-Linie verlaufenden Formen 7 a, b und c nichts gemeinsam. Auch in Abl. III haben wir eine monophasische, entgegengesetzt zur Abl. I gerichtete Kurve. Das Zwischenstück setzt dabei weit unterhalb der ie-Strecke an den aufsteigenden Schenkel von S an, geht in wenig nach unten konvexen Bogen in eine negative T-Zacke über. Auch diese Form des S-T-Stückes in Abl. II ähnelt dabei der in Abl. I. Nach einigen Tagen bis Wochen nach einem akuten Coronararterienverschluß bilden sich die Veränderungen des S-T-Stückes bzw. R-T-Stückes zurück. In Abl. I setzt das R-T-Stück immer weniger weit oberhalb der ieL an R an, die T-Zacke wird flacher und flacher und zum Schluß spitzwinklig negativ. Oft ist gerade die negative Nachschwankung das einzige Zeichen eines überstandenen Coronaarterienverschlusses und ist oft noch nach Jahren zu sehen. Dabei nimmt das Zwischenstück oft Formen an, die der Form 6 ähneln oder gleichen, indem es wenig oberhalb der 0-Linie beginnt und diese mehr oder weniger steil kreuzend in eine spitzwinklig negative Nachschwankung übergeht. Gerade bei Ekg, die längere Zeit nach Herzkranzgefäßverschlüssen aufgenommen sind, findet sich die Form 6, aber auch schon Tage und Wochen danach kann sie auftreten. So fanden wir in einem 11 Tage nach einem typischen Coronararterienverschluß aufgenommenen Ekg in allen drei Ableitungen die Form 6. Auch später aufgenommene Ekg, das letzte war 6 Monate nach dem Anfall aufgenommen, zeigten meist in Abl. II und III die Form 6. Die Rückbildung kann noch weitergehen bis aus der negativen T-Zacke eine positive wird und das Ekg selbst Normalform zeigt. In Abl. III erfolgt die Rückbildung des veränderten Zwischenstückes gerade umgekehrt und kann wie in Abl. I ebenfalls zur Norm zurückkehren. Das S-T-Stück nähert sich bei seinem Abgange von S immer mehr der O-Linie, geht zunächst in nach unten wenig konvexem Bogen in eine noch negative T-Zacke über. Die Negativität der Endschwankung erscheint in der Zeit der Rückbildung immer weniger stark ausgeprägt und wird schließlich positiv. Das S-T-Stück kann dann Verlaufsformen entsprechend der Form 1 a, 2, 3 a, b oder c zeigen. Bemerken möchte ich hierzu noch, daß der Verlauf des S-T-Stückes beim Herzinfarkt in der Zeit der Rückbildung sehr mannigfaltige Formen zeigen kann, während die hier erwähnten Formen die typischen sind. Diese eben geschilderte Form im Verlaufe des S-T- bzw. R-T-Stückes entspricht nach Parkinson und Bedford, Barnes und Whitten, sowie Padilla und Cossio Infarkten im Bereiche des vorderen Teiles des linken Ventrikels oder der Herzspitze. Sitzt der Infarkt an der Hinterwand des linken Ventrikels, so verläuft S-T 1 und 2 in nach unten konvexen Bogen unterhalb der 0-Linie, S-T 3 in nach oben konvexen Bogen oberhalb derselben. Es ist also gerade umgekehrt wie bei Infarkten der linken Herzkammervorderwand oder der Herzspitze.

Formen des Zwischenstückes, die denen beim akuten Coronararterienverschluß gleichen, sind bei Pericardialergüssen (Scott, Feil und Katz) gesehen worden, nach der Meinung von Porte und Pardee bei rheumatischer Pericarditis wohl auf einer gleichzeitig bestehenden rheumatischen Myocarditis beruhend. Nach Clero, Bascourret und Schwob soll bei Pericardialergüssen die Wölbung des S-T-Stückes nach oben nie so ausgesprochen wie beim Herzmuskelinfarkt sein. Bei rheumatischen Erkrankungen des Herzens (Porte und Pardee), bei Pneumonien (Master und Romanoff) bei Pneumothorax (Master), bei Anämien infolge Coronarinsuffizienz durch sauerstoffarmes Blut (Büchner und Weber) und bei Lues (Moore und Campbell) sind entsprechende Formen des Zwischenstückes wie beim akuten Herzinfarkt gefunden worden.

Als Zeichen der Coronarsklerose besonders der beginnenden hat Borgard ein Verschwinden der S-Zacke festgestellt. Der absteigende Schenkel von R geht in ein nach unten konvexes bogenförmiges S-T auf. T ist dabei positiv. Diese Veränderung muß mindestens in Abl. I und II vorhanden sein. Winternitz fand bei Angina pectoris Anfällen muldenförmige Depressionen des S-T-Stückes in Abl. II.

Alter	1a	1b	2	3a	3b	3c	4	5	6	7a	7b	7c
0—10 Jahre	63	—	23	16	2	4	4	40	8	15	13	26
10—20 „	61	1	60	14	6	5	4	25	8	14	11	12
20—30 „	107	3	119	33	11	23	17	56	12	17	19	23
30—40 „	73	—	98	37	3	11	5	26	4	10	22	19
40—50 „	67	5	79	25	4	3	16	40	19	11	16	24
50—60 „	60	2	86	19	4	7	8	41	22	12	17	29
60—70 „	31	1	34	6	—	4	7	30	10	4	9	22
70—80 „	6	—	10	—	—	—	1	8	4	1	—	7
80—90 „	—	—	2	—	—	—	—	1	1	1	1	—
	468	12	511	150	30	57	62	267	88	85	108	162

Das Vorkommen der Zwischenstücke bei den einzelnen Altersstufen, läßt, wie aus der Tabelle ersichtlich ist, keine besonderen Beziehungen erkennen.

Herzmuskelbefund	1a	1b	2	3a	3b	3c	4	5	6	7a	7b	7c
Braune Atrophie	1	—	—	—	—	—	1	4	1	1	—	2
Rheumatische Myocarditis	—	—	—	—	—	—	—	—	—	—	—	1
Interstitielle Myocarditis	1	—	—	—	—	2	—	—	—	—	—	—
Interstitielle Myocarditis und Herzmuskelverfettung	—	—	1	—	—	—	—	1	2	—	—	2
Fleckförmige Herzmuskelverfettung	2	1	2	—	—	—	—	2	—	—	—	—
Tigerung des Herzmuskels	—	—	2	1	—	—	—	—	1	—	—	—
Herzmuskelverfettung und Herzmuskelschwielen	—	—	5	3	—	—	—	—	—	—	—	—
Perivasculäre Schwielenbildung	1	—	1	—	—	—	—	1	—	—	—	—
Multiple größere Schwielenbildungen	—	—	1	—	—	—	—	2	—	—	—	3
Herzmuskel bei Diphtherie	—	—	—	—	—	—	—	—	—	—	—	1
Geringe Herzmuskelschädigung bei Typhus	1	—	—	—	—	—	—	—	1	—	—	—
	6	1	12	4	—	2	1	10	5	1	—	9

Mir erscheint es besonders wichtig, die von den 2000 von mir untersuchten Ekg zur Sektion gekommenen und histologisch untersuchten Fälle hier anzuführen und die dabei gefundenen Formen im Verlaufe des Zwischenstückes zu betrachten. Die Formen 1 a, 5 und 7 c sind dabei bei brauner Atrophie des Herzmuskels sowie bei entzündlich veränderten oder fleckförmig verfetteten Herzmuskel und bei Schwielenbildung in demselben anzutreffen, wobei die Formen 5 und 7 c bei verändertem Herzmuskel ziemlich häufig sind. Aber auch die Form 2 ist sowohl bei entzündlichen Veränderungen als auch bei Herzmuskelverfettungen sichtbar, und zwar ziemlich häufig. Festzustellen war bei diesen vier Formen oft ein nachfolgendes flaches, positives T. Die Form 3 a findet sich einmal bei fleckförmiger Herzmuskelverfettung, dreimal bei ein und demselben Patienten bei Schwielenbildung und Verfettung. Zweimal war die Form 3 c bei interstitieller Myocarditis nachzuweisen. Bei braunatrophischem, sonst nicht verändertem Herzmuskel war einmal die Form 7 a und einmal bei Urämie die Form 4 zu finden. Bei hochgradiger Verfettung des Herzmuskels war in allen drei Ableitungen einmal die Form 1 b vorhanden. Die Form 6 zeigte sich in Abl. II einmal bei brauner Atrophie des Herzmuskels, zweimal bei interstitieller Myocarditis und Verfettung einmal bei Herzmuskeltigerung bei Anämia perniciosa und einmal bei Typhus. Wir ersehen aus diesen Befunden, daß sich die bei uns als normal bezeichneten Formen des Zwischenstückes auch bei Herzmuskelveränderungen, sei es im Sinne frischer oder abgelaufener Entzündung, sei es in Form von Verfettung oder Schwielenbildung, nachweisen lassen. Andererseits sind die als Zeichen der Myocardveränderung angesehenen Formen 4 und 6 sowie die zweifelhafte Form 7 c und auch die Form 5 bei mikroskopisch außer brauner Atrophie aufweisenden, sonst normalen Herzmuskel sichtbar, wenn auch die größte Zahl dieser Formen bei mikroskopischen Veränderungen zu sehen ist. Dabei ist es gleichgültig, welcher Art diese sind. Trotz dieser Befunde werden die Formen 1 a, 2 3 a, 3 c und 5 nicht ohne weiteres als Zeichen von Herzerkrankungen zu werten sein, da sie in einer großen Zahl von Ekg sichtbar waren, bei denen Herzmuskelveränderungen unwahrscheinlich erschienen, es sei denn, daß andere Ekg-Veränderungen für solche sprechen, wie z. B. in einigen unserer Fälle eine flache positive Endschwankung, wenngleich auch dies nicht überall bei mikroskopisch nachgewiesenen Veränderungen aufzufinden war.

Bei den Hypertrophieformen des Ekg, also beim Rechts- und Links-Ekg, trat uns ein deutlicher Gegensatz der Kammerteile und insbesondere des Zwischenstückes in den Ableitungen I und III entgegen. Dieser Gegensatz, nur erheblich weniger stark ausgeprägt, ist auch schon beim normalen Ekg zu verzeichnen, da die Gestalt des Ekg weitgehend von den Massenverhältnissen der beiden Herzkammern abhängig ist. So hat man in Abl. I oft die Formen 2, 3 a, 3 b, 3 c, in Abl. III die Formen 5, oder 7 a, 7 b, 7 c. Der Gegensatz zwischen Anfangs- und Nachschwankung fehlt jedoch hier oder ist nur schwach angedeutet. Es kann natürlich der Verlauf des Zwischen-

stückes auch umgekehrt sein, indem in der Abl. I die Formen 5, 7a, 7b, 7c vorhanden sind, während die Abl. III eine der Formen 2, 3a, 3b, 3c oder vereinzelt auch 4 zeigt. Es gibt dabei alle möglichen Uebergänge, indem der Gegensatz teilweise stärker oder schwächer zutage tritt. Der Gegensatz zwischen Abl. I und III kann natürlich vollkommen fehlen. So kann z. B. die S-T-Strecke in allen drei Ableitungen oberhalb oder unterhalb der 0-Linie abgehen oder teilweise auch verlaufen. Ein Verlauf des Zwischenstückes in der 0-Linie selbst in den drei Ableitungen ist ziemlich selten, während oberhalb oder unterhalb der 0-Linie an S ansetzende, in diese übergehende Zwischenstücke häufiger sind, vor allen Dingen entsprechend der Form 2. In Abl. I ist zuweilen ein in der 0-Linie verlaufendes Zwischenstück zu sehen, während in Abl. III eine der Formen 5, 6, 7a, 7b, 7c oder 2, 3a, 3b, 3c oder 4 vorkommen kann. Natürlich kann es auch umgekehrt sein. Der Verlauf des Zwischenstückes in den drei Ableitungen ist bei den einzelnen Ekg weitgehend verschieden. Dadurch ist auch der Wechsel in den Verlaufsformen des Zwischenstückes mehrerer hintereinander von ein und demselben Patienten aufgenommenen Ekg zu erklären, indem das Zwischenstük der Abl. I z. B. in einem Ekg unterhalb der ieL abgeht, um im nächsten Ekg hoch oberhalb derselben an S anzusetzen, wobei im Ekg oft deutliches Linksüberwiegen zu erkennen ist. Der Wechsel im Verlaufe des Zwischenstückes kann auch umgekehrt sein, indem im Ekg in der Abl. II zunächst ein oberhalb der 0-Linie beginnendes S-T-Stück zu sehen ist, im folgenden ein in der 0-Linie selbst verlaufendes oder unterhalb derselben beginnendes oder verlaufendes Zwischenstück aufzufinden ist. Dieser häufige Wechsel in der Gestalt des Ekg ist zuweilen als ein Zeichen einer Myocardschädigung aufzufassen oder kann durch Lageänderung bedingt sein. Andererseits kann es als Zeichen der Rückbildung von Herzmuskelschädigungen gelten. Sehr deutlich kann man den Wechsel in der Gestalt des Kammerkomplexes, insbesondere des Zwischenstückes bei ventrikulären Extrasystolen verschiedenen Ursprungs erkennen, je nachdem ob rechts- oder linksventrikulär, besonders wenn sie in ein und demselben Ekg auftreten.

Betrachtet man die einzelnen Formen des Zwischenstückes untereinander, so ist eine scharfe Trennung derselben nicht immer möglich, da es, wie überall in der Natur, zahlreiche Uebergangsformen gibt. Besonders macht die Trennung der verschiedenen Formen dann Schwierigkeiten, wenn Rhythmusstörungen bestehen, wie dies z. B. bei der Flimmerarythmie der Fall ist, wo T und die Vorhofzack P miteinander interferieren. So ist es z. B. schwierig, die Formen 5 und 7c voneinander und auch von der Form 6 scharf abzugrenzen, da es infolge der Interferenz von T und P oft unmöglich ist, die Höhe von T genau festzustellen. Außerdem gibt es zahlreiche Uebergänge zwischen den Formen 7a, 7b, 7c und der Form 5, indem das Zwischenstück der Formen 7a—7c zuweilen sehr wenig oberhalb der 0-Linie verläuft und mit seinem konvex nach unten gerichteten Bogen fast in sie übergeht, aber doch noch wenig oberhalb

von ihr verläuft. Dasselbe läßt sich bei den unterhalb der ieL abgehenden Formen feststellen, indem z. B. die unterhalb der 0-Linie verlaufenden Formen nur ganz wenig unterhalb derselben verlaufen, zuweilen fast in sie übergehen. In solchen Fällen ist es wichtig, der Endschwankung besondere Beachtung zu schenken, ob sie positiv oder negativ ist. Die Form 4 läßt sich so leicht von den Formen mit positivem T, besonders von der Form 2, trennen. Auch zwischen der Form 2 und 3a bestehen alle möglichen Uebergänge, indem das S-T-Stück der Form 3a die 0-Linie mehr oder weniger steil kreuzt und fast wie in der Form 2 in diese überzugehen scheint.

Ebenso wie Hypertrophie eines oder des anderen Herzteiles nicht immer in Ekg zum Ausdruck kommt, gibt es Fälle von Coronararterienverschlüssen, die ein normales Ekg zeigen (Oppenheimer und Rothschild, Parkinson und Bedford). Hinweisen möchte ich hier auch auf die von uns erhobenen Befunde, besonders beim Vergleich der mikroskopischen Herzmuskelbefunde mit den betreffenden Zwischenstücken. Es finden sich dabei bei verändertem Herzmuskel als normal zu betrachtende Zwischenstücke, allerdings oft mit anderen Veränderungen im Ekg, andererseits Formen des S-T-Stückes, die als Merkmal für Herzmuskelerkrankung gelten bei normalem Herzmuskel, wenn auch nur vereinzelt. Zuzugeben ist, daß bei verändertem Ekg auch meist schwere Myocardschädigungen zu sehen sind (Porte und Pardee). Das Fehlen von Erscheinungen im Ekg bei Myocardaffektionen hat man einerseits auf die Kleinheit des betreffenden Muskelbezirks zurückgeführt, andererseits durch sog. stumme Zonen erklärt (Morawitz). Master und Pardee betonen ebenfalls, daß scheinbar keine bestimmten Beziehungen zwischen der Art der Abweichungen im Ekg und dem pathologischen Veränderungen am Herzen bestehen. Sie führen z. B. Fälle von Astblock mit typischem Ekg aber ohne die entsprechenden Veränderungen im Herzmuskel an und andererseits ausgedehnte Schwielenbildung ohne das typische Ekg. In unseren Fällen handelt es sich oft um beginnende Veränderungen am Herzmuskel, wie z. B. bei zahlreichen Infektionskrankheiten, so daß hier wohl zahlreiche Ekg dabei sind, die trotz bestehender Herzmuskelerkrankung normal erscheinen.

Die am zahlreichsten vertretenen Formen im Verlaufe des Zwischenstückes in den 2000 von mir untersuchten Ekg waren die in der 0-Linie verlaufenden Formen mit nachfolgender positiver Endschwankung. Teilweise begannen diese Zwischenstücke wenig oberhalb oder, was noch häufiger ist, wenig unterhalb der ieL. Alle diese Formen sind als normal anzusehen, ebenso die unterhalb der 0-Linie beginnenden in eine positive Endschwankung übergehenden Formen 3a, 3b, 3c. Die oberhalb der 0-Linie beginnenden und teilweise verlaufenden Zwischenstücke sind häufig als ein Zeichen des Linksüberwiegens im Ekg aufzufassen, wie ihr Vorkommen in Abl. II und III beim gegensinnigen oder in allen drei Ableitungen beim gleichsinnigen Linkstyp des Ekg erkennen läßt. In Abl. I ist ein oberhalb der ie-Strecke verlaufendes Zwischenstück als Zeichen des Rechtsüberwiegens anzusehen, wenn das Ekg Rechtsform hat. Aber auch

bei einer großen Zahl von Ekg mit Normalform bei Herzen mit und ohne Verdacht auf Herzmuskelveränderungen sind oberhalb der 0-Linie beginnende und verlaufende Zwischenstücke wahrzunehmen. Diese Zwischenstücke sind ohne weiteres nicht als Zeichen von Herzmuskelerkrankungen zu werten, im besonderen nicht die Formen 7 a und 7 b, die bei der Normalform des Ekg ziemlich häufig, beim Linkstyp ziemlich selten sind und auf die einzelnen Karnkheitsgruppen gleichmäßig verteilt waren, vor allen Dingen nicht bei den Erkrankungen mit Herzmuskelbeteiligung vermehrt aufzufinden waren. Die Form 7 c ist beim normalen Ekg sehr selten, beim linkstypischen Ekg zahlenmäßig am stärksten und da wieder besonders häufig bei Fällen, in denen Myocardaffektionen nicht selten sind. Die Form 7 c findet sich also sowohl bei Fällen ohne als auch bei solchen mit Herzmuskelbeteiligung. Dasselbe ist beim Linksüberwiegen im Ekg für die Form 5 zu sagen, wenn diese auch bei der Normalform des Ekg bei Fällen ohne anzunehmende Herzmuskelbeteiligung häufig ist und eher als die Form 7 c als normal anzusehen ist. Schließlich kommen auch Formen wie 1 a, 2 und 3 a, die wohl ohne weiteres als normal zu gelten haben, bei Herzmuskelveränderungen vor, wie dies die mikroskopische Untersuchung der zur Autopsie gekommenen Fälle bewies. Oft war in diesen Fällen allerdings eine flache positive Endschwankung zugegen, aber auch diese konnte fehlen und an ihrer Stelle eine hohe positive Nachschwankung sichtbar sein. Auch sonst fehlten im Ekg Veränderungen, die für Veränderungen des Herzmuskels hätten sprechen können. Man wird natürlich infolge des zahlreichen Vorkommens der Formen 1 a, 2, 3 a, 3 b, 3 c, 5 und 7 b bei Herzen ohne anzunehmende Herzmuskelschädigung, diese als normal bezeichnen, während die Form 7 c zum mindesten als zweifelhaft aufzufassen ist. Vergleicht man die oberhalb der 0-Linie beginnenden und verlaufenden Zwischenstücke mit der Form 6, so kann man die Form 7 c gewissermaßen als Zwischenform auffassen, indem die Endschwankung immer flacher und flacher wird und aus einer hohen positiven T-Zacke der Formen 7 a und 7 b schließlich eine negative T-Zacke entsprechend der Form 6 wird. Es kann natürlich auch entgegengesetzt sein, indem aus einer negativen Endschwankung allmählich wieder eine positive wird. In einer großen Reihe von Fällen wird dies zutreffen. Es gibt aber auch eine große Reihe solcher Fälle, in denen das Ekg von vorn herein die Form 7 c des Zwischenstückes zeigt, ohne daß sich diese Form in später aufgenommenen Ekg ändert. Dasselbe eben für die Form 7 c Gesagte könnte man von der Form 5 behaupten und dies wird auch in einer gewissen Zahl von Fällen zutreffen, wenn auch in der Mehrzahl der Fälle die Form 5 als normal zu werten ist. Die Form 6 ist von vornherein infolge der nachfolgenden negativen Endschwankung als Zweichen von Herzmuskelerkrankung anzusehen, soweit sie in mindestens zwei Ableitungen vorkommt. Dafür spricht auch das häufige Vorkommen dieser Form bei Herzmuskelerkrankungen in unseren Fällen. Die Form 1 b, die in der 0-Linie beginnt und verläuft und in eine negative Endschwankung übergeht, ist ebenfalls häufig bei Fällen mit Herzmuskelbeteiligung wahrzu-

nehmen. Die unterhalb der ie-Strecke verlaufende Form 4 ist stark vertreten, wie dies auch in der Literatur betont wird bei Fällen, in denen Myocardaffektionen häufig sind. Andererseits ist die Form 4 in Abl. II und III bei der Rechtsform und in der Abl. I bei der Linksform des Ekg beobachtet worden und ist dementsprechend wohl auch als Merkmal des Ueberwiegens einer oder der anderen Kammer zu werten. Bei echter Urämie war sie auch ohne Veränderungen am Herzmuskel sichtbar, wie wir in einem unserer Fälle nachweisen konnten. Auch Digitalis in größeren Dosen kann ein unterhalb der O-Linie verlaufendes Zwischenstück bewirken. Bestimmte Beziehungen zwischen Herzmuskelveränderungen und Veränderungen im Ekg, besonders in Bezug auf das Zwischenstück, bestehen nicht, so findet sich z. B. die Form 6 sowohl bei frischen Entzündungen, bei alten Schwielenbildungen und auch bei Fällen ohne entzündliche Erscheinungen wie z. B. bei hochgradiger Verfettung des Herzmuskels. Wie immer in der Medizin, so ist es auch in der Elektrocardiographie wichtig, zur Diagnosestellung neben den Veränderungen im Ekg alle klinischen Symptome heranzuziehen, obgleich dies bei den Herzmuskelerkrankungen sehr schwierig ist, da klinische Symptome oft ganz fehlen und das Ekg allein Auskunft über Veränderungen geben kann.

Auf Grund meiner Untersuchungen komme ich zu dem Urteil, daß die Formen 1 a, 2, 3 a, 3 b, 3 c, 7 a, 7 b und auch die Form 5 als normale Zwischenstücke zu gelten haben, soweit nicht andere Veränderungen im Ekg, wie eine flache positive Nachschwankung für Herzmuskelbeteiligung sprechen. Die Formen 5, 7 a, 7 b und 7 c sind außerdem als Zeichen von Linksüberwiegen anzusehen, soweit sie in den Ableitungen II und III oder in allen drei Ableitungen vorhanden sind oder als Zeichen von Rechtsüberwiegen in der Ableitung I anzusehen. Wenn die Form 7 c auch bei Herzen vorkommt, bei denen Herzmuskelerkrankungen nicht anzunehmen sind, so ist sie infolge des zahlreicheren Vorkommens bei Fällen mit Myocardaffektionen zum mindesten als zweifelhaft zu werten. Die Formen 1 b, 4 und 6 sind wohl größtentteils bei Herzmuskelveränderungen zu finden, und sind, wenn sie in mindestens zwei Ableitungen vorhanden sind, als Zeichen solcher Veränderungen zu werten. Die Form 4 in Abl. I beim Linksüberwiegen und in den Ableitungen II und III beim Rechtsüberwiegen hat als Zeichen von Hypertrophie eines oder des anderen Herzteiles zugelten.

Zum Schluß ist es mir eine angenehme Pflicht, Herrn Prof. Dr. Brugsch für die gütige Ueberlassung des Themas und Herrn Dr. Mißke für die mir gegebenen Anregungen meinen verbindlichsten Dank auszusprechen.

LITERATUR

Barnes und Whitten: Untersuchungen über das R-T-Stück bei Herzinfarkt. Amer. Heart J. 5, 142—171, 1929.

— Studie über die Umkehrung der T-Zacke bei vorherrschender Hypertrophie einer Kammer. Amer. Heart J. 5, 14, 1929.

Bain und Hamilton: Veränderungen des Ekg bei rheumatischer Carditis. Lancet Bd. 210 Nr. 16 S. 807—809, 1926.

Becher: Ekg bei Niereninsuffizienz. Kl. Wchschrft. 1934 Nr. 15 S. 554.

Blumenfeldt u. Strauß: Der Einfluß der Digitalis auf die Finalschwankung des Ekg. Kl. Wchschrft. 1930 II S. 2439.

Borgard: Zur Erkennung der Coronarsklerose. Kl. Wchschr. Nr. 29, 1933 II S. 1133.

Büchner u. Weber: Coronarinfarkt und Coronarinsuffizienz im elektrocardiographischen und anatomischen Bilde. Berl. Med. Ges. „Med. Kl." 50, 1934 S. 1176.

Castex: Die Herzinsuffizienz bei Hochdruck. Rev. südameric. Med. (Paris) 2 (785—812) 1931.

Clerc, Bascourret und Schwob: Zur Frage der Ekg-Veränderungen im Laufe der akuten Pericarditis. Bull. Soc. med. Hop. Paris III S. 48, 292—299, 1932.

Fischer, Robert: Elektrocardiographische Beobachtungen an Menschen über die Wirkung von Digitaliskörpern bei Myocarditis. Breslauer Sitzung vom 9.—10. 3. 1931.

Frey: Das Ekg bei Myocardschädigung. Verhandl. d. Deutsch. Ges. f. innere Med. S. 295—297, 1925.

Géraudel u. Mouquin: Komplexe Störungen der Herztätigkeit im Verlaufe einer schweren Typhuserkrankung. Arch. Mal Coeur 25 (206—221) 1932.

Grünbaum: Kontrolle der Digitalisbehandlung durch das Ekg. Z. klin. Med. 116, 746—758, 1931.

Herles: Einfluß der Digitalis auf das Ekg. Z. Kreislaufforschung 23 S. 485—489, 1931.

Hochrein: Zur Frühdiagnose der rheumatischen Myo- und Pericarditis adhaesiva. Kl. Wchschr. 1931, II, 2161—2163.

Master: Charakteristische Ekg und Röntgenogramme bei arteriellem Hochdruck. Americ. Heart J. 5, 291—299, 1930.

Ueber die niedrige Nachschwankung im Ekg. Americ. J. med. Sci. 181, 211—217, 1931.

— Die Veränderungen des Ekg beim Pneumothorax mit Rotation des Herzens. Aehnlichkeit einiger dieser Veränderungen mit Rotation des Herzens. Aehnlichkeit einiger dieser Veränderungen mit jenen, die als Zeichen von Myocardaffektionen gelten. Americ. Heart Journ. Bd. 3 Nr. 4 S. 472—483, 1928.

Master, Romanoff und Jaffe: Veränderungen des Ekg bei Pneumonie. Americ. Heart J. 6 S. 696—709, 1931.

Master und Pardee: Der Ausdruck der Erkrankung des Herzmuskel im Ekg. Arch. of internal. med. Bd. 37 Nr. 1 S. 42/65, 1926.

Markel und Pardee: Ueber die Beziehung zwischen elektrocardiographischen und Obduktionsbefunden. Americ. J. med. Sci. 176, 479—489, 1928.
Moore und Campbell: Ueber die Entwicklung der abnormen Kammerkomplexe beim Coronarverschluß. Americ. Heart J. 4, 573—583, 1929.
Morawitz: Angina pectoris, 43. Kongr. Wiesbaden. Verhdl. Deutsch. Ges. innerer Med. 278—283, 1931.
de Meyer u. de Ruyter: Ueber die Ekg, die das Ueberwiegen eines Herzteiles anzeigen sollen, und die Unabwendbarkeit der Einthovenschen Regel in der Pathologie. Bull. Acad. Med. Belg. V. s. 11 179—220, 1931.
Oppenheimer und Rothschild: Der Wert des Ekg bei der Diagnose und Prognose von Myocarderkrankungen. Transakt. of the assoc. of Americ. physic. Bd. 39 S. 247—257, 1924.
Padilla und Cossio: Diagnose der Lage eines Herzinfarktes aus den Veränderungen des Ekg. Bull. Soc. med. Hop. Paris III S. 47, 54—58, 1931.
Parkinson und Bedford: Allmähliche Veränderungen des Ekg nach Herzinfarkt durch Coronarthrombose. Heart 14, 195—239, 1928.
— Veränderungen des Ekg bei kurzen Anfällen von Angina pectoris und ihre Bedeutung des Ursprunges der anginösen Beschwerden. Lancet 1931 I. 15—19.
Porte und Pardee: Das Vorkommen der Coronarnachschwankung bei rheumatischer Pericarditis. Americ. Heart. J. 4, 584—590, 1929.
Rothberger: Ueber die Nomenkultur in der Elektrocardiographie. Kl. Wchschr. 51, S. 1832. 1934.
Scott, Feil und Katz: Das Ekg bei Flüssigkeitsansammlungen im Pericard. Americ. Heart J. 5, 68—76, 1929.
Stepp und Parade: Ueber die Bewertung der Finalschwankung des Ekg für die Diagnose von Myocardschädigungen. Kl. Wchschr. 1931, I. 684—686.
Smith: Zit. nach Boden: Elektrokardiographie.
Wenkebach u. Winterberg: Die unregelmäßige Herztätigkeit, 1927.
Wilson und Herrmann: Der Wert des Ekg bei der Diagnose und Behandlung von Herzkrankheiten; mit besonderer Berücksichtigung der Bedeutung des Kammerkomplexes. Transact. of the assoc. of Americ. physic. Bd. 39 S. 235—246, 1924.
Willius: Klinische und pathologische Befunde in Fällen mit negativem T im Ekg. Americ. Journ. of the med. sciences Bd. 175. Nr. 5 S. 630—638, 1928.
Winternitz: Das Ekg des Angina-pectoris-Anfalles. Med. Klin. 41. S. 1359. 1934.

LEBENSLAUF

Am 4. März wurde ich Kurt, Karl Hörhold als Sohn des verstorbenen Bauern Karl Hörhold und seiner Ehefrau Olga geb. Schmidt zu Niemberg (Saalkreis) geboren. In bin arischer Abstammung und evangelischer Konfession. Nach zweijährigem Besuche der Dorfschule meines Heimatortes besuchte ich die Mittelschule und Oberrealschule der Franckeschen Stiftungen zu Halle. Die Reifeprüfung erwarb ich Ostern 1927 an der Städt. Oberrealschule zu Halle. Studiert habe ich in den vorklinischen Semestern in München und Halle, wo ich im Herbst 1929 die ärztliche Vorprüfung bestand. Dann studierte ich zwei Semester in Berlin, kehrte nach Halle zurück und legte hier am 19. Dezember 1932 mein medizinisches Staatsexamen ab. Am 13. Februar 1935 bestand ich meine Doktorprüfung.

Eduard Klinz Buchdruck-Werkstätten Halle (Saale) Dölauer Straße 14
Spezialdruckerei für wissenschaftliche Werke und Dissertationen